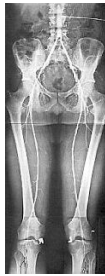

## PERIFEER VAATLIJDEN

### LICHAMELIJK ONDERZOEK

#### Enkel-arm index

Angeliën Sieben en Jeannette Roeleveld  
Nurse practitioners vaatchirurgie



## OPZET PRESENTATIE

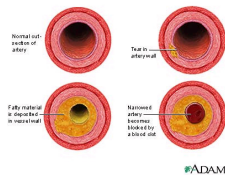
- Korte uitleg perifeer vaatlijden
- Lichamelijke onderzoek
- Enkel-arm index en looptest
- Interpretatie
- Differentiaal diagnoses
- Ervaringen vanuit groep
- Practicum



2

## PERIFEER VAATLIJDEN

- gedeeltelijke of complete obstructie van een of meer arteriën, meestal van het bekken of de onderste extremiteiten, veroorzaakt door atherosclerose<sup>1</sup>



- <sup>1</sup>Creger M. Management of Peripheral Arterial Disease. Medical, Surgical and Interventional Aspects. Remedical Publishing Limited 2000.

3

## ANAMNESE

- Klachten:
  - pijn in kuit en of bovenbeen/heup
  - Karakter pijn
  - Tijdsrelatie
  - Pijn bij inspanning en/of rust
  - Maximale pijnvrije loopafstand
  - Afwijkingen van huid of nagels
  - Temperatuur verschillen
  - Overige uitingen hart- en vaatziekten

4

## ERNST VAN PERIFEER ARTERIEEL VAATLIJDEN

PAV slechte prognose:

- Sterk verhoogde kans op andere HVZ
- PAV 6x > kans op overlijden aan HVZ
- 5 jaar na 1e ziekenhuisopname:
  - 30% van patiënten overleden waarvan 70% aan HVZ

Donnelly R, Yeung JMC. Management of intermittent claudication: the importance of secondary prevention. Eur J vasc Endovasc Surg 2002; 23:100-107.

5

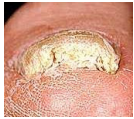## LICHAMELIJK ONDERZOEK

- Inspectie
- Palpatie
- Auscultatie
- Enkel-arm index

6

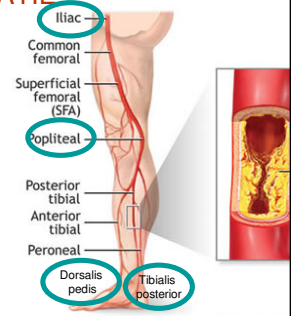
## INSPECTIE

- beoordeling huid: ulcera, kleur, beharingspatroon, atrofie, nagels, oedeem



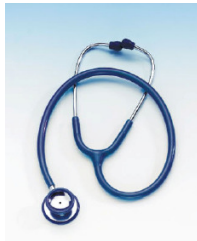## PALPATIE

- a. femoralis communis
- a. poplitea
- a. dorsalis pedis
- A. tibialis posterior
- Temperatuur huid
- Capillaire refill
- Aorta abdominalis



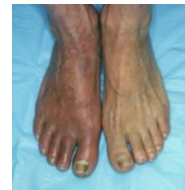## AUSCULTATIE

- aorta-iliacaal
- AFS
- betrouwbaarheid



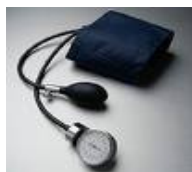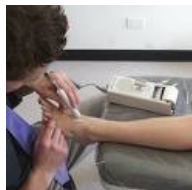## TEST VAN BURGER

- Heffen benen → blanching?
- Afhangen benen → depending rubor
- Interpretatie?



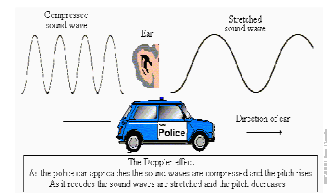
## METEN VAN ENKEL-ARM INDEX

- Benodigheden:
- Doppler
- Bloeddrukmeter
- Gel



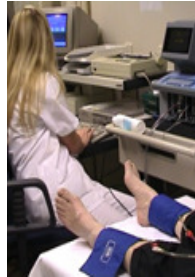## Enkel-arm index

- is er sprake van arteriële insufficiëntie?
- Wat is doppler?



## HOE MEET JE DE ENKEL-ARM INDEX?

- Systolische bloeddruk a.brachialis bdz
- Zowel links als rechts systolische bloeddruk A. Tibialis Posterior en A. Dorsalis Pedis
- Per "been" gemeten druk A.T.P. en A.D.P. delen door hoogste druk brachialis
- Hoogste index is de enkel-arm index



13

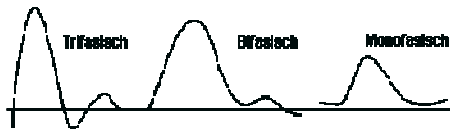
## VOORBEELD

- Hoogste systolische druk linker: arm 178mmHg
- Rechts:
  - ADP 119mmHg=0,67
  - ATP 101mmHg=0,57
- Links:
  - ADP 63mmHg=0,35
  - ATP geen signaal

14

## KWALITEIT DOPPLER SIGNAAL

- Gezond persoon tri- of bifasische signalen
- Arteriële insufficiëntie monofasische signalen
- Meestal op uitslag van vaatlaboratorium weergegeven



15

## Looptest

- Bij normale EAI maar toch klachten
- Objectivering van loopafstand
- Herstelperiode
- Uitsluiten perifeer vaatlijden of optreden andere klachten bijv. AP of kortademigheid, pijn op atypische plaatsen

16

## INTERPRETATIE

- EAI tussen 0,95 en 1,15 ongestoorde circulatie
- 0,7 en 0,9 milde arteriële insufficiëntie
- 0,5 en 0,7 matige arteriële insufficiëntie
- <0,5 ernstige arteriële insufficiëntie
- Daling EAI na inspanning is < dan 0,15

17

## BETROUWBAARHEID ENKEL-ARM INDEX

- Meerdere metingen
- Niet comprimeerbare arteriën bij sterk verkalkte vaten (DM, dialysepatiënten)
- Patiënten met obesitas; pas bloeddrukband aan!

18

### INDELING VOLGENS FONTAINE

- Fontaine I: geen klachten, bij afbeeldend onderzoek wel afwijkingen
- Fontaine II: claudicatio intermittens
  - IIa pijnvrije loopafstand >100m
  - IIb pijnvrije loopafstand <100m of invaliderend
- Fontaine III: rust of nachtpijn
- Fontaine IV: ulcera/gangreen

19

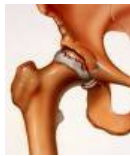### DIFFERENTIAAL DIAGNOSE

- ORTHOPEDISCH: arthrosis deformans
- NEUROLOGISCH: HNP, neurogene claudicatio intermittens
- INTERNE AANDOENING: (diabetische) neuropathie, jicht, vasculitis
- VENEUZE AANDOENINGEN: varicoses, trombose
- Restless legs-syndroom

20

### ORTHOPEDISCH: ARTHROSIS DEFORMANS

- Pijn: vooral bij het bewegen en belasten van het gewricht. "Opstartpijn"
- Stijfheid: door beweging verdwijnt de stijfheid.
- Bewegingsbeperkingen: pijnlijke en stijve gewrichten
- Crepitatie=een krakend geluid bij het bewegen
- Gewrichtsontstekingen



21

### INTERNE AANDOENINGEN: NEUROPATHIE

- Beschadiging perifere zenuwen, geleidelijke verslechtering
- Branderige pijn, vooral bij aanraken
- Tintelingen
- Gevoelloosheid voor pijn
- Gevoel van "kussentjes" onder de voeten
- Verminderd gevoel
- Spierzwakte
- spieratrofie

22

### INTERNE AANDOENINGEN JICHT EN VASCULITIS

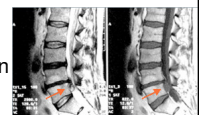- **Jicht** vaak snel opkomende hevige ontstekingsreactie met roodheid, swelling, veel pijn, warmte en functiebeperking.
- Vaak tenen maar ook op andere plaatsen bijvoorbeeld in de enkel, knie, vingers of in de oorschelp.
- **Vasculitis** is een ontsteking van de wand van een bloedvat
- Bijvoorbeeld: Takayasu arteritis, Ziekte van Buerger

23

### NEUROGENE CLAUDICATIO INTERMITTENS

- Syndroom van Verbiest
- Vernauwing spinale kanaal
- Uitstralende pijn
- Zwakte of paraesthesieën
- Trap op makkelijker dan trap af
- Moeheid niet in staat verder te lopen
- Krachtsverlies
- Loopafstand steeds korter
- Bij stilstaan duurt het langere tijd voordat pijn verdwijnt

klachten verminderen bij vooroverbuigen, zitten, hurken



24

## Ervaringen uit de groep

- Cursus meten EAI [www.nppav.nl](http://www.nppav.nl)